

ESTUDO COMPARATIVO DAS ALTERAÇÕES ELECTROCARDIOGRÁFICAS DETERMINADAS PELO TRATAMENTO COM ANTIMONIAIS TRI E PENTAVALENTES

Flávio Suplicy de LACERDA Júnior ⁽¹⁾, Hélio GERMINIANI ⁽²⁾, Coriolano Caldas
Silveira da MOTA ⁽³⁾ e Miroslau Constante BARANSKI ⁽⁴⁾

RESUMO

Em pacientes portadores de esquistossomose mansônica, leishmaniose tegumentar americana e leishmaniose visceral, utilizando três antimoniais trivalentes, a saber: o dissulfonato sódico de antimônio III-biscatecol hepta-hidrato, gliconato de antimônio e sódio, e o antimônio-dimercapto-succinato de sódio — e um antimonial pentavalente — o antimonial de N-metil-glucamina, os Autores observaram as seguintes alterações electrocardiográficas: alargamento do QTc às expensas do achatamento da onda T, alteração difusa da repolarização ventricular, isquemia subepicárdica de localização variada, isquemia subepicárdica (em um caso) e traçado sugestivo de pericardite aguda (em um caso).

Houve reversão para a normalidade em períodos de tempo variáveis após interrupção do tratamento.

Os Autores não observaram qualquer correlação entre o tipo de antimonial utilizado e o aparecimento das alterações electrocardiográficas, determinando, tanto os tri, como o pentavalente, as mesmas alterações.

Os Autores apontam, como provável mecanismo determinante das alterações observadas, a inibição da desidrogenase succínica, a qual levaria à acentuada redução da utilização do oxigênio pelo miocárdio. Explicam também pelo bloqueio enzimático, a falta de correlação clínico-electrocardiográfica nos casos estudados.

INTRODUÇÃO

Apresentamos no XVIII Congresso Nacional de Cardiologia, realizado em Belo Horizonte em julho de 1962, um trabalho sob o título "alterações electrocardiográficas observadas em pacientes submetidos a tratamento antimonial".

O presente trabalho tem por objetivo analisar mais uma vez tais alterações, salientando de modo especial a comparação das alterações electrocardiográficas produzidas pelos antimoniais tri e pentavalentes, em portadores de esquistossomose mansônica e leishmanioses tegumentar e visceral.

Trabalho do Departamento de Medicina Preventiva da Faculdade de Medicina da Universidade do Paraná e do Serviço de Electrocardiografia do Hospital de Clínicas da Universidade do Paraná, Curitiba, Paraná, Brasil

- (1) Instrutor de Ensino Superior da Faculdade de Medicina da Universidade do Paraná e Membro do Serviço de Electrocardiografia do Hospital de Clínicas
- (2) Chefe do Serviço de Electrocardiografia do Hospital de Clínicas
- (3) Instrutor de Ensino Superior da Faculdade de Medicina da Universidade do Paraná, Brasil
- (4) Professor-Contratado da Clínica de Doenças Infecciosas e Parasitárias da Faculdade de Medicina da Universidade do Paraná, Curitiba, Paraná, Brasil

MATERIAL E MÉTODOS

Nosso material consta de 36 pacientes atendidos no Hospital de Clínicas da Universidade do Paraná, procedentes na sua totalidade da região norte do Estado, provenientes do ambulatório e enfermarias da Clínica de Doenças Infecciosas e Parasitárias. Dos pacientes em estudo, 23 pertenciam ao sexo masculino e 13 ao feminino, constituindo grupo etário de 12 a 57 anos, com idade média de 25 anos.

Em 26 casos estabeleceu-se o diagnóstico clínico e laboratorial de esquistossomose mansônica, isolada em 23 dêles, associada a leishmaniose tegumentar americana em 2 e a leishmaniose visceral em 1 caso. Os restantes 10 casos apresentavam diagnóstico clínico e laboratorial de leishmaniose tegumentar americana isolada.

Foram utilizados diversos compostos antimoniais, a saber:

Antimoniais trivalentes:

Dissulfonato sódico de antimônio III bis-catecol hepta-hidrato (Repodral), em 17 casos, na dose total de uma série de tratamento equivalente em mililitros ao pêso do doente em quilogramas, distribuída em 10 ou 12 injeções intramusculares em dias consecutivos.

Gluconato trivalente de sódio e antimônica (Triostib), em 7 casos, na dose total de 17 a 20 mg/kg de pêso corporal, por via intravenosa, em 6 dias consecutivos.

Antimônio di-mercaptop succinato de sódio (Astiban), em 2 casos, administrado na dose total de uma série de tratamento de 40 mg/kg de pêso corporal, dividido em 4 a 5 injeções intramusculares, aplicadas em dias consecutivos ou alternados.

Antimonial pentavalente:

Antimoniato de N-metil glucamina (Glucantime), em 10 casos, na dose total de 200 ml (60 g de antimônio) ou 250 ml (75 g de antimônio) por via endovenosa, durante 12 a 14 dias consecutivos.

A duração do tratamento variou entre 5 e 16 dias conforme a droga utilizada, sendo que 4 pacientes se submeteram a duas séries de tratamento, interrompidas por distúrbio clínico em três e no caso restante, por se apresentar o electrocardiograma profun-

damente alterado, embora não houvesse correspondência clínica. A sintomatologia observada no decorrer do tratamento se constituiu de náuseas prolongadas em 2 casos, elevação térmica, náuseas, vômitos alimentares, mal-estar geral e dores abdominais, no caso restante. Em nenhum caso se registrou sensação de gosto metálico na bôca, nem bloqueio renal, tendo regredido a sintomatologia completamente, após a interrupção do tratamento.

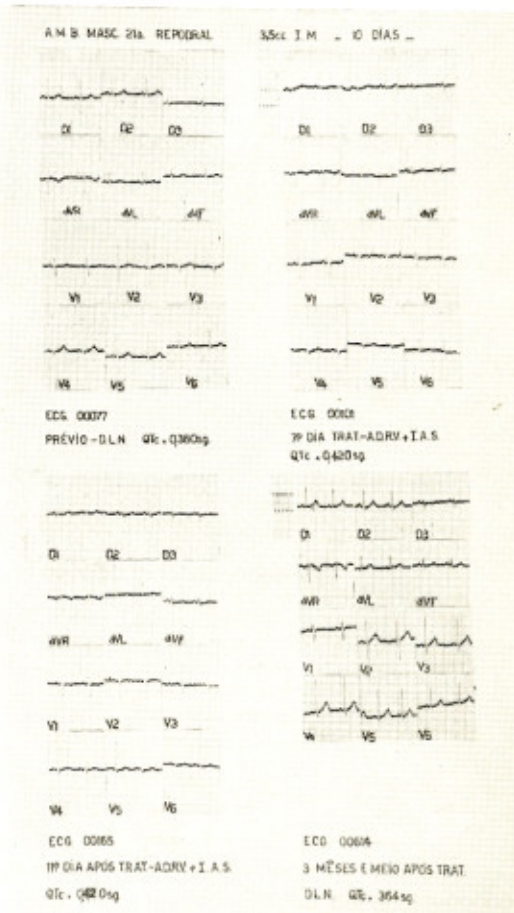


Fig. 1 — ECG 00077 — Traçado obtido previamente ao início do tratamento. Dentro dos limites da normalidade. ECG 00101 — 7º dia de tratamento com Repodral. Observamos negativacão de T de V₁ a V₃ e aumento do QTc, embora dentro dos limites normais. ECG 00165 — Traçado obtido no 11º dia após o término do tratamento. Não se observam modificações em relação ao traçado anterior. ECG 00614 — Três e meio meses após o término do tratamento, observamos normalização do traçado.

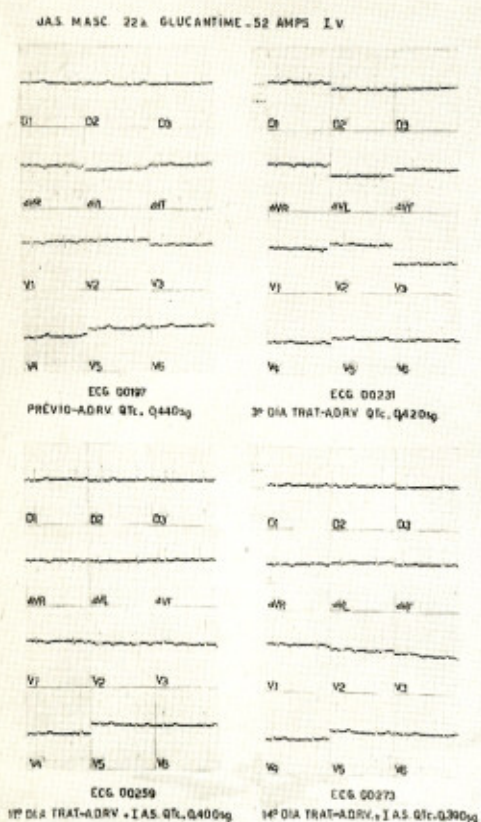


Fig. 2 — ECG 00197 — Traçado prévio ao tratamento revelando alteração difusa da repolarização ventricular e QTc anômalo. ECG 00231 — 3º dia de tratamento com Glucantime. Traçado inalterado, no que tange à repolarização ventricular. QTc normal. ECG 00259 — Traçado obtido no 11º dia de tratamento, revelando isquemia subepicárdica ântero-septal. ECG 00273 — 14º dia de tratamento. Permanecem as alterações citadas.

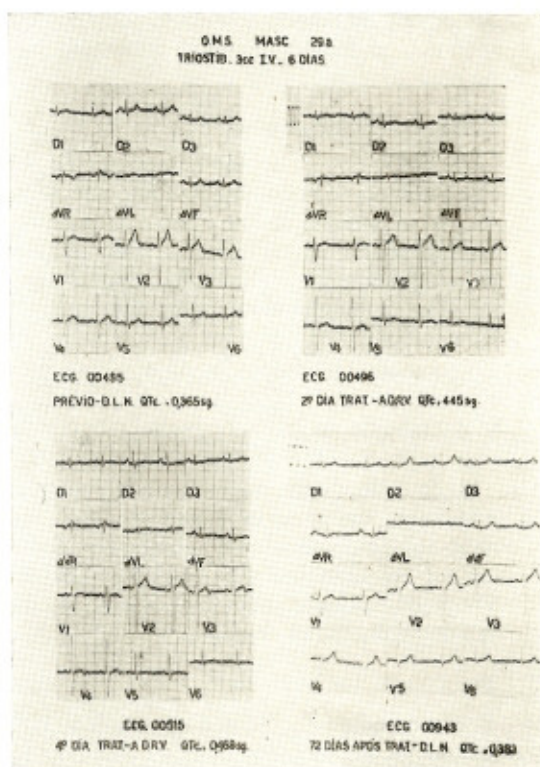


Fig. 3 — ECG 00485 — Traçado normal, prévio ao tratamento. ECG 00496 — 2º dia de tratamento com Triostib. Observamos achatamento de T nas derivações do plano frontal e em V_5 e V_6 e negatização de T em D_1 . ECG 00515 — Traçado obtido no 4º dia de tratamento. Além das alterações citadas, observamos negatização de T em V_3 e V_4 e QTc anormalmente aumentado. ECG 00943 — 72 dias após o término do tratamento, retorno à normalidade.

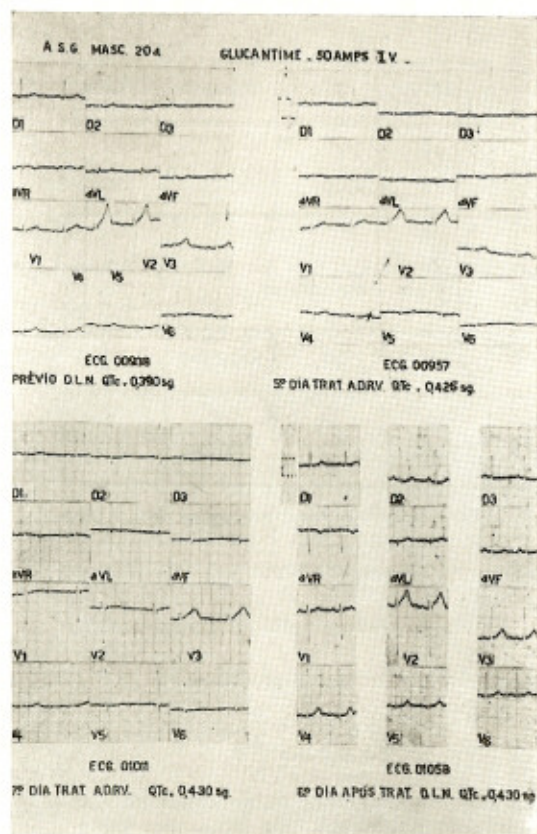


Fig. 4 — ECG 00938 — Traçado prévio, normal. ECG 00957 — No 5º dia de tratamento com Glucantime, o traçado revela achatamento difuso de T. ECG 01011 — Persistem as alterações de repolarização ventricular. QTc no limite superior da normalidade. ECG 01058 — Traçado obtido no 8º dia após o término do tratamento: retorno à normalidade.

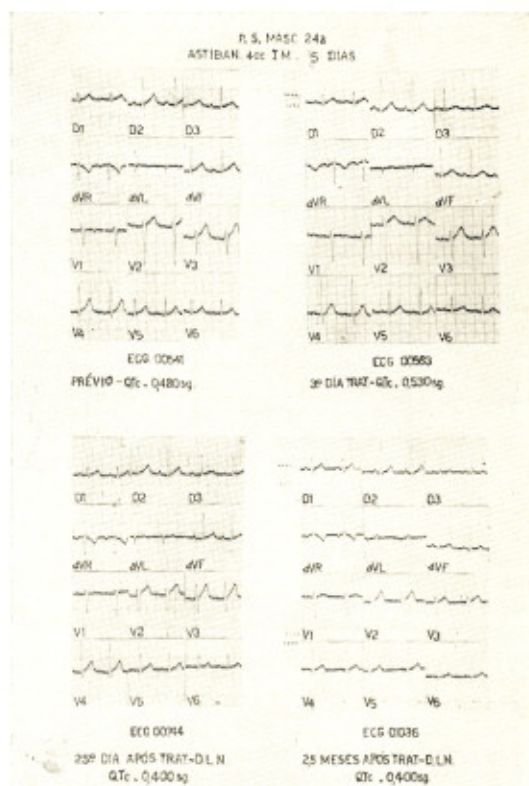

Fig. 5 — ECG 00541 — Traçado prévio, dentro dos limites da normalidade. ECG 00563 — 3º dia de tratamento com Astiban. QTc aumentado = 0,530 segundos. ECG 00744 — Traçado obtido no 25º dia após o término do tratamento, revelando normalização do QTc. ECG 01036 — Dois e meio meses após o término do tratamento. ECG normal.

Os traçados electrocardiográficos foram obtidos com aparelho de inscrição direta ("Cambridge versa-cribe"), tendo sido registradas as 12 derivações habitualmente utilizadas em electrocardiografia clínica. Foram obtidos traçados previamente, durante e após o término do tratamento, num total de 250, sendo que em vários casos realizou-se controle electrocardiográfico diário.

RESULTADOS

As alterações electrocardiográficas observadas nos casos estudados serão analisadas separadamente em relação aos antimoniais tri e pentavalentes, efetuando-se a seguir a sua comprovação.

TABELA I

Alterações electrocardiográficas observadas no decorrer do tratamento com antimoniais trivalentes

Dissulfonato sódico de antimônio III biscatecol hepta-hidrato

	ADRV	QTc	Isquemia	Normal
1	+		+	
2	+	+		
3		+		
4		+		
5	+	+		
6	+			
7	+			
8	+			
9	+	+		
10	+	+		
11				+
12				+
13	+		+	
14	+	+		
15	+		+	
16	+			
17	+	+		

Gluconato trivalente de sódio e antimônio

	ADRV	QTc	Isquemia	Normal
1				+
2	+	+		
3	+	+	+	
4	+	+		
5	+	+		
6	+	+	+	
7	+	+		

Antimônio di-mercato-succinato de sódio

	ADRV	QTc	Isquemia	Normal
1	+	+	+	
2		+		

Alterações observadas com os três antimoniais trivalentes

Total	ADRV	QTc	Isquemia	Normal
26	20	16	6	3
%	76,92	61,57	23,07	11,56

+ = Alterações que surgiram com a medicação

ADRV = Alterações difusas da repolarização ventricular

QTc = Aumento de sistole elétrica ventricular

Isquemia = Isquemia subepicárdica

TABELA II

Alterações electrocardiográficas observadas na vigência do tratamento com antimonial pentavalente

Antimoniato de N-metil-glucamina

	ADRV	QTc	Isquemia	Normal
1	+	+		
2				+
3		+		
4	+	+	+	
5	+	+	+	
6				+
7				+
8	+	+		
9	+	+		
10	+	+	+	

Alterações observadas com o antimonial pentavalente

Total	ADRV	QTc	Isquemia	Normal
10	6	7	2	3
%	60,0	70,0	20,0	30,0

O paciente n.º 10 da Tabela II apresentou, no decorrer da 2.ª série de antimonial pentavalente, traçado sugestivo de pericardite (supradesnívelamento do segmento ST e onda T negativa), o que nos levou à suspensão do medicamento.

tomatologia cardiovascular nos pacientes em estudo, a hipótese da inexistência de redução do aporte de oxigênio através da rede coronariana, e sim de um bloqueio enzimático, determinando as alterações electrocardiográficas.

TABELA III

Comparação das alterações electrocardiográficas observadas no tratamento com antimoniais tri e pentavalente

Antimonial	ADRV		QTc		Isquemia		Normal	
	Nº	%	Nº	%	Nº	%	Nº	%
Tri	20	76,92	16	61,57	6	23,07	3	11,56
Penta	6	60,00	7	70,00	2	20,00	3	30,00

ESTUDO ESTATISTICO

A fim de possibilitar a correlação entre os dados da Tabela III, dispusemos os números absolutos a ela relacionados, do seguinte modo, para a prova do χ^2 , desprezando os relativos à isquemia e normalidade, por ser a amostra não significativa estatisticamente.

Antimonial	ADRV	QTc aumentado
Trivalente	6	7
Pentavalente	20	16

A análise efetuada, revelando $\chi^2 = 0,340$, com $P > 50\%$ (probabilidade), demonstra a homogeneidade dos dados, permitindo afirmar não existir diferença significativa na ocorrência de alterações electrocardiográficas durante o tratamento com ambos os tipos de antimonial.

DISCUSSAO

O antimônio, como os demais metais pesados, determina bloqueio dos mecanismos enzimáticos celulares do miocárdio, provavelmente através da inibição da desidrogenase succínica (MEDINA & BACILA¹¹).

Já aventamos anteriormente (GERMINIANI & col.⁷), para explicação da ausência de sin-

Recentemente, LOPES & CUNHA⁸ efetuaram a comparação das alterações electrocardiográficas determinadas pelos antimoniais tri e pentavalentes, concluindo pela inexistência de distúrbios electrocardiográficos nos pacientes tratados com os últimos. Nossas observações não comprovam esta assertiva, concluindo a análise estatística pela inexistência de diferença significativa entre o observado com relação aos dois tipos de antimoniais.

CONCLUSÕES

1) O tratamento antimonial determina profundas alterações electrocardiográficas, mormente no que tange à repolarização ventricular, reversíveis em tempo variável, após interrupção do tratamento.

2) Não existiu em nossos casos qualquer correlação entre o tipo de antimonial utilizado e o aparecimento de alterações electrocardiográficas, determinando, tanto os tri como o pentavalente, as mesmas alterações, sem diferença significativa de frequência.

SUMMARY

Comparative study of electrocardiographic changes determined by treatment with tri and pentavalent antimony compounds

In patients who have Schistosomiasis Mansonii, American muco-cutaneous leishmaniasis and visceral leishmaniasis, using three trivalent antimony compounds such as sodium antimony III bis-catechol disulfonate heptahydrate, antimony III sodium meso-2,3-dimercapto-succinate and trivalent sodium antimony gluconate, and one pentavalent antimony compound, antimoniate of N-metil-gluamine, the Authors observed the following electrocardiographic changes: a QTc widening due to a-T-waves flattening, diffuse alteration of the ventricular repolarization, subepicardic ischemia (in one case) and a suggestive pattern of acute pericarditis (in one case). The electrocardiographic changes returned to normal in variable periods of time, after the treatment.

The Authors did not observe any correlation between the type of antimony compound that was used and the presentation of the electrocardiographic alterations, the tri as well as the pentavalent antimonias causing the same alterations.

The Authors point out as a probable mechanism which would cause the observed alterations the succinic dehydrogenase inhibition, which would bring about an accentuated reduction of the oxygen utilized by the myocardium. They explain too, by the enzymatic block, the lack of clinical-electrocardiographic correlation in the cases studied.

AGRADECIMENTOS

Os Autores agradecem à Professôra Zélia Milleo Pavão pela análise estatística, e à Srta. Antônia Yule e ao Acadêmico Vicente Lúcio Viana Lopes pela colaboração prestada.

REFERENCIAS BIBLIOGRÁFICAS

1. ALMEIDA Jr., N.; LAPERTOSA, J. B.; BORGES, O. C.; HENEINE, I. F.; TARTAGLIA, D. & DIAS, G. C. — Alterações electrocardiográficas e das transaminases séricas durante e após o tratamento antimonial da esquistossomose mansônica. *J. brasil. med.* 7:573-592, 1963.
2. BARANSKI, M. C. — Normas sugeridas para a terapêutica das enteroparasitoses no Hospital de Clínicas da Universidade do Paraná. *An. Fac. Med. Univ. Paraná* 5:111-135, 1962.
3. BEASER, S. B. & RODRIGUEZ-MOLINA, R. — Electrocardiographic changes occurring treatment with Fuadin solution. *Am. Heart J.* 32:634-644, 1946.
4. CORTES, B. H.; ARGUELLO, G. V.; BAEZ-DIAZ, C. & ARCIA, R. — Electrocardiograma en el síndrome pluricarenal de la infancia. *Arch. Inst. cardiol. México* 31:328-337, 1961.
5. DAVIS, A. — Antimony-di-mercapto-succinate in intestinal bilharziasis. *Lancet* 1:604, 1960.
6. DIAS, C. B. — *Quimioterapia antimonial na esquistossomose mansônica*. Tese concurso cátedra. Fac. Med. Univ. Minas Gerais, Belo Horizonte, 1941.
7. GERMINIANI, H.; MOTA, C. C. S. da; LACERDA Jr., F. S. & BARANSKI, M. C. — Alterações electrocardiográficas observadas em pacientes submetidos a tratamento antimonial. *Arq. brasil. cardiol.* 16:299-310, 1963.
8. LÓPEZ, M. & CUNHA, A. S. — Evolução electrocardiográfica de pacientes tratados com antimonias trivalentes e pentavalentes. *Hospital* (Rio de Janeiro) 63:919-927, 1963.
9. MAGALHÃES, B. & AMERICANO FREIRE, S. — Ação do tártaro emético sobre o coração isolado do cão. *Mem. Inst. Oswaldo Cruz* 44:605-614, 1946.
10. MAGALHÃES, B. F. & DIAS, C. B. — Esquistossomose de Manson. Estudos. *Mem. Inst. Oswaldo Cruz* 41:363-446, 1944.
11. MEDINA, H. & BACILA, M. — The effect of antimonial compounds on the respiration and oxidative phosphorylation of guinea-pig heart sarcosomes. *An. Fac. Med. Univ. Paraná* 4:21-30, 1961.
12. MEIRELES, P. N. & MACHADO, G. R. — Alterações electrocardiográficas determinadas pelo gluconato de sódio e antimonila no tratamento da esquistossomose mansônica. *Rev. Inst. Med. trop. São Paulo* 2:177-182, 1960.
13. MING-HSIN, H.; SHAO-CHI, C.; JU-SUN, P.; KUO-JUEI, Y.; CHENG-WEI, L.; CHIA-YU, H. & WEI-SHIH, K. — Mechanism and treatment of cardiac arrhythmias in tartar emetic intoxication with special reference to atropine therapy. *Chinese M. J.* 76:103-115, 1958.
14. PORTUGAL, O. P.; VILELA, M. P.; SOARES, M. A. & BOCANEGRA, J. — Estudos electrocardiográficos em pacientes esquistos-

- somáticos tratados com antimonias e tio-xantomas. XV Congresso Brasileiro de Cardiologia. *Arq. brasil. cardiol.* 2:190, 1958.
15. PRATA, A. — TWSb no tratamento da esquistossomose. *Hospital* (Rio de Janeiro) 50:259-266, 1956.
16. SCHROEDER, M. C.; ROSE, F. A. & MOST, H. — Effect of antimony on the electrocardiogram. *Am. J. M. Sc.* 212:697-706, 1946.
17. SILVA, J. R. — Aspectos básicos relativos à terapêutica específica da esquistossomose mansoni. *Rev. brasil. malariol. doenças trop.* 9:417-435, 1957.
18. SUAREZ, R. M.; SANTIAGO-STEVENSON, D. & HERNÁNDEZ-MORALES, F. — Electrocardiographic changes during antimony treatment of schistosomiasis. *Am. Heart J.* 56:923-933, 1948.
19. TARR, L. — Effect of antimony compounds, Fuadin and tartar emetic, on the electrocardiogram of man; a study of the changes encountered in patients treated for schistosomiasis. *Ann. Int. Med.* 27:970-988, 1947.
20. TEIXEIRA, R. & PRATA, A. — Alterações electrocardiográficas causadas pelos antimonias trivalentes no tratamento de pacientes com esquistossomose. *Hospital* (Rio de Janeiro) 58:915-919, 1960.

Recebido para publicação em 22/2/1965.