

MÉTODO IMUNOCITOQUÍMICO PARA A IDENTIFICAÇÃO DE AMASTIGOTAS DO TRYPANOSOMA CRUZI EM CORTES HISTOLÓGICOS DE ROTINA (*)

Alfredo José Afonso BARBOSA (1)

RESUMO

A técnica da peroxidase antiperoxidase foi aplicada para a identificação de amastigotas do *T. cruzi* em cortes histológicos de retina. Os tecidos foram obtidos de pacientes chagásicos crônicos e de animais na fase aguda da infecção chagásica. Anti-soros específicos produzidos em coelho contra as cepas CL, Y e Ernane do *T. cruzi* foram utilizados como reagentes primários na técnica imunocitoquímica. Soro de coelho normal foi utilizado como controle negativo e culturas de macrófagos peritoniais de camundongos infectados com tripomastigotas e apresentando abundantes amastigotas intracelulares foram utilizadas como controles positivos. Coloração positiva ocorreu especificamente nos amastigotas intra e extracelulares em todos os tecidos testados com os anti-soros contra as três diferentes cepas do *T. cruzi*. Os amastigotas isolados ou formando ninhos intracelulares tornaram-se facilmente identificáveis nas preparações histológicas utilizando-se o pequeno ou médio aumento do microscópio. O presente método aumenta a probabilidade do diagnóstico do parasitismo na doença de Chagas, e evita confundir-se amastigotas com outros microrganismos morfológicamente semelhantes.

INTRODUÇÃO

A identificação de formas amastigotas do *T. cruzi* em cortes histológicos utilizando técnicas convencionais de coloração é difícil e frequentemente os resultados positivos dependem de grande número de cortes e exame microscópico exaustivo utilizando-se objetiva de grande aumento. Mesmo nestes casos, a identificação dos amastigotas só é possível quando se encontram ninhos intracelulares típicos porque os parasitas se coram inespecificamente com os corantes básicos à semelhança de outras estruturas celulares. Nos casos de tecidos provenientes de animais na fase aguda da infecção, a identificação rotineira dos parasitas torna-se relativamente fácil apenas porque são mais frequentes; entretanto, continua difícil o diagnóstico daqueles isolados ou com localização extracelular. Clinicamente a doença de Chagas é

mais importante na fase crônica quando as lesões teciduais são mais graves; entretanto, nesta fase, torna-se escasso o número de parasitas⁴. Na chamada fase "indeterminada" da doença pouco se sabe a respeito da evolução das lesões, bem como da quantidade relativa e características do parasitismo. Recentemente, alguns Autores tem mostrado que a presença de parasitas no tecido na fase crônica da doença de Chagas, mesmo em sedes insólitas, pode ser mais freqüente do que o presentemente conhecido^{1,3}. Portanto, o estudo da patologia da doença de Chagas carece de método histológico que facilite o reconhecimento de amastigotas no tecido, tanto com finalidade diagnóstica como para tornar mais preciso o estudo quantitativo do parasitismo nos diversos órgãos e tecidos.

(*) Trabalho realizado no Departamento de Anatomia Patológica, Faculdade de Medicina da UFMG. 30.000 Belo Horizonte — Brasil, com auxílio financeiro da FINEP (Proc. n.º 43/83/0119/00) e CNPq (Proc. n.º 30.1851/76)

(1) Professor Adjunto

Tendo em vista, portanto, reconhecer os parasitas com alto grau de especificidade em tecidos preparados rotineiramente e contornar as dificuldades acima descritas, procedeu-se à execução do presente trabalho.

MATERIAL E MÉTODO

Obteve-se amostras sanguíneas de coelhos entre 1 e 2 anos após terem sido inoculados, via intra-peritoneal, com 10^7 tripomastigotas provenientes de camundongo irradiado (cepas Y e CL), e, via ocular, com inóculo de 3000 a 4000 tripomastigotas provenientes de *D. maximus* (cepa Ernane). Escolheu-se para aplicação nas técnicas imunocitoquímicas os anti-soros com maiores títulos de anticorpos líticos contra *T. cruzi*; em seguida foram diluídos em tampão fosfato salino (PBS), pH 7,2 nas proporções 1:50, 1:200, 1:400, 1:800 e 1:1.600.

Os tecidos estudados foram provenientes de indivíduos humanos e de animais de experimentação, os primeiros de chagásicos crônicos e os segundos com doença de Chagas aguda. Os tecidos testados, fixados em formol a 10% e incluídos em parafina como de rotina, foram os seguintes: placentite chagásica humana, cardite chagásica crônica, parede de bexiga urinária de camundongos inoculados via intraperitoneal com tripomastigotas da cepa Y; coração, baço, intestino e músculo esquelético de cães inoculados com as cepas Colombiana e Berenice.

Os cortes histológicos foram hidratados como de rotina, lavados em PBS, aplicando-se em seguida, sobre os mesmos a técnica da imunoperoxidase "PAP" de STERNBERGER⁷. Na primeira camada aplicou-se os anti-soros dos coelhos chagásicos, infectados com as diferentes cepas e nas várias diluições acima descritas; em seguida, as preparações foram incubadas em câmara úmida a 4°C por 18-24 horas. Na segunda camada aplicou-se a fração IgG de cabra contra IgG de coelho (Miles-Yeda Ltd, Israel) na diluição 1:80 e, na terceira camada, o complexo peroxidase-antiperoxidase (Miles-Yeda Ltd, Israel), diluído 1:250. Para revelar o local da reação da peroxidase as preparações foram incubadas em solução de 30 mg% de tetra-hidroclorato de 3,3-diaminobenzidina (D.A.B.) com 0,03% de peróxido de hidrogênio. Após a

reação com o D.A.B. as preparações foram contra-coradas com hematoxilina.

Como controle negativo utilizou-se, em substituição ao anti-soro de coelho chagásico, soro de coelho normal ou apenas PBS. Como controle positivo utilizaram-se preparações de cultura de macrófagos peritoniais de camundongo, posteriormente infectadas com *T. cruzi*, cepa Y, e após 48 horas, fixadas em líquido de Bouin e coradas pelo Giemsa lento quando se observaram numerosos macrófagos contendo grande quantidade de amastigotas no interior do citoplasma. Após examinadas, estas preparações foram rehidratadas e deixadas durante 2 horas em álcool a 70%, quando se observou completa descoloração das mesmas. Em seguida foram tratadas pelo método imunocitoquímico acima descrito.

RESULTADOS

No exame das preparações histológicas incubadas com soro de coelho chagásico nas diluições de 1:400, 1:800 e 1:1600 observou-se a coloração marrom característica do DAB limitada apenas aos amastigotas. Em alguns casos a parede interna do pseudocisto em fibrocélulas musculares corou-se também à semelhança dos parasitas (Fig. 1B). A membrana celular e o cinetoplasto dos parasitas coraram-se fortemente, tornando nítidos os limites entre estes e o tecido e permitindo fácil visualização dos mesmos já no pequeno ou médio aumento do microscópio, quer apresentassem localização intra ou extracelular (Figs. 1 e 2). Na placenta, bem como nos tecidos de animais sacrificados na fase aguda da doença, com frequência amastigotas isolados ou em pequenos grupos podiam ser detectados no espaço intercelular. Os três diferentes tipos de anti-soros foram positivos em todos os tecidos testados. Entretanto, para as maiores diluições, ou seja 1:800 e 1:1.600 os anti-soros de coelhos infectados com as cepas Ernane e Y apresentaram reação positiva mais forte do que o daqueles infectados com a cepa CL. Nas demais diluições tornou-se difícil encontrar diferenças entre os três tipos de anti-soros utilizados. Os amastigotas das preparações de cultura de macrófago utilizados como controles positivos coraram-se intensamente pelo D.A.B. e as demais células do meio, bem como os núcleos e membrana celular dos

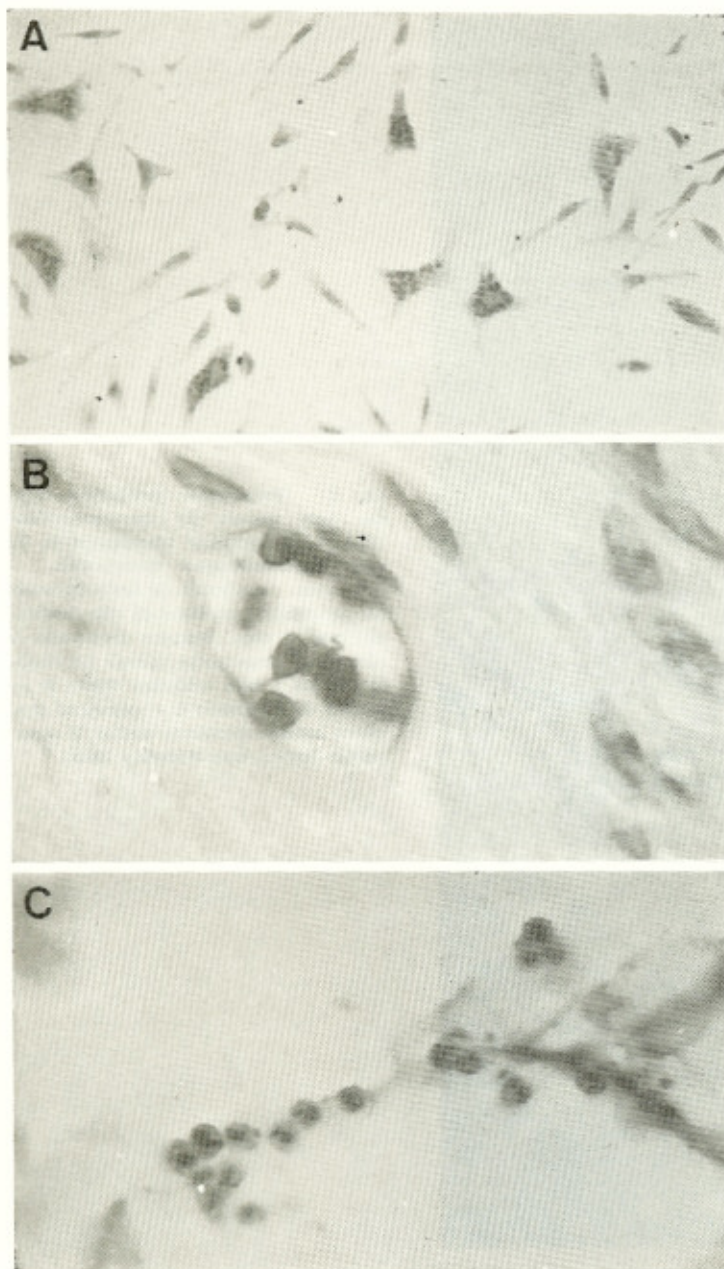


Fig. 1 — Preparações histológicas coradas pelo método da imunoperoxidase (PAP) para evidenciar amastigotas do *T. cruzi*. Contracoloração: Hematoxilina. A — controle positivo: cultura de macrófagos peritoneais de camundongo contendo no citoplasma numerosos amastigotas (200x); B e C — cortes de tecidos fixados em formol a 10% e incluídos em parafina, mostrando 1 ninho de amastigotas em tecido muscular liso (B) e amastigotas em tecido gorduroso (C) de camundongo inoculado com a cepa Y do *T. cruzi*, na fase aguda da doença (1000x).

macrófagos parasitados coraram-se apenas pela hematoxilina. (Fig. 1A). Os controles negativos coraram-se apenas pela hematoxilina, não se tendo nenhum indício de coloração pelo D.A.B. nas diluições de 1:400 e maiores.

DISCUSSÃO

É muito conhecido entre os patologistas a inespecificidade da reação inflamatória nos ór-

gãos de choque da doença de Chagas crônica. Sendo escasso o número de parasitas, a procura destes para se confirmar o diagnóstico histopatológico, ou para auxiliar no trabalho de se estudar a patogênese da doença, exige grande número de cortes histológicos e procura exaustiva ao microscópio³. Por outro lado, o encontro de figuras suspeitas, quando não formam ninhos intracelulares característicos, nem sempre podem ser diagnosticados com preci-

Uma vez que diferentes subespécies do *T. cruzi* são antigenicamente semelhantes^{2,5}, ocorre reação imune cruzada destas com o antígeno primário, não permitindo diferenciação imunocitoquímica entre as várias cepas do parasita, quando se utilizam anticorpos policlonais como no presente trabalho. Neste aspecto os resultados do presente estudo coincidem com o observado na identificação imunocitoquímica das diferentes espécies de *Leishmanias*⁵. Por outro lado, o presente método vem facilitar e tornar mais acurado o diagnóstico de amastigotas no tecido na doença de Chagas humana e experimental, qualquer que seja a cepa de origem dos mesmos, utilizando-se apenas anti-soro contra uma determinada espécie.

SUMMARY

Immunocytochemical method of identification of *Trypanosoma cruzi* amastigotes in routinely prepared histological sections

The peroxidase-antiperoxidase (PAP) method was applied for identification of amastigotes of *Trypanosoma cruzi* in routinely prepared histological sections. The tissue specimens were obtained from patients with chronic Chagas' disease and from mice and dog with acute Chagas' disease. Specific rabbit antisera were produced against CL, Y and Ernane strains of *T. cruzi* and were used as primary reagents. Normal rabbit serum and phosphate buffered saline were used as negative controls and amastigotes within macrophages cultured from mice peritonium were used as positive controls.

Positive staining was localized specifically in amastigotes in all the tissues treated with the antisera against the different strains of *T. cruzi*. The isolated or intracellular nests of amastigotes were easily identified in histological sections using the small or medium size magnifications of the microscope. The present method increases the probability of microscopic diagnosis of parasites in Chagas' disease and helps to prevent confusion of amastigotes with other morphologically similar infective agents.

AGRADECIMENTOS

O autor deseja expressar seus agradecimentos aos Profs. Zigmán Brenner e Eliane Lages, Instituto de Pesquisas René Rachou, Belo Horizonte; Luiz E. Ramirez, Departamento de Parasitologia, Universidad de Antioquia, Medellin, Colombia; W.L. Tafuri, UFOP, Ouro Preto; Fausto E.L. Pereira, UFES, Vitória; Ana Maria A. Lana, UFMG, Belo Horizonte e Hipólito O. Almeida, FMTM, Uberaba, pelas facilidades permitidas na obtenção de parte do material utilizado neste trabalho; à Maria de Lourdes P. Orsini e Nízia F.L. de Paula pela assistência técnica.

REFERENCIAS BIBLIOGRAFICAS

1. ALMEIDA, H. O.; TEIXEIRA, V. P. A. & OLIVEIRA, A. C. A. — Flebite com parasitismo em supra-renais de chagásicos crônicos. Arq. Bras. Cardiol. 36: 341-344, 1981.
2. ARAÚJO, F. G.; SHARMO, S. D.; TASI, V.; COX, P. & REMINGTON, J. S. — Monoclonal antibodies to stages of *Trypanosoma cruzi*: characterization and use for antigen detection. Infect. & Immun. 37: 344-349, 1982.
3. BARBOSA Jr., A. A. & ANDRADE, Z. A. — Identificação de *Trypanosoma cruzi* nos tecidos extracardíacos de portadores de miocardite crônica chagásica. Rev. Soc. Bras. Med. Trop. 17: 123-126, 1984.
4. BOGLIOLO, L. — Patologia. 3.^a edição. Rio de Janeiro, Guanabara Koogan, 1981, capítulo 13, 342-395.
5. FLINT, J. E.; SCHECHTER, M.; CHAPMAN, M. D. & MILES, M. A. — Zymodeme and species specificities of monoclonal antibodies raised against *Trypanosoma cruzi*. Trans. Royal Soc. Trop. Med. & Hyg. 78: 193-202, 1984.
6. LIVMI, N.; ABRAMOWITZ, A.; LONDNER, M.; OKON, E. & MORAG, A. — Immunoperoxidase method of identification of *Leishmania* in routinely prepared histological sections. Virchows Arch. Pathol. Anat. 401: 147-151, 1983.
7. STERNBERGER, L. A. — Immunocytochemistry. 2nd edition. New York, A Wiley Medical Publication, 1979, Chapter 5, pgs. 104-169.

Recebido para publicação em 6/11/1984.