

AÇÃO DA NITROFUZAZONA (5-NITRO-2-FURALDEÍDO-SEMICARBAZONA) SÔBRE AS FORMAS INTRACELULARES DO *TRYPANOSOMA* *CRUZI* NA DOENÇA DE CHAGAS EXPERIMENTAL

Zilton A. ANDRADE ⁽¹⁾ e Zigman BRENER ⁽²⁾

RESUMO

Extensa destruição parasitária foi observada no interior das células de camundongos infetados pelo *Trypanosoma cruzi* e posteriormente tratados pela nitrofurazona (5-nitro-2-furaldeído-semicarbazona).

Através estudo histopatológico realizado em vários períodos sucessivos desde 12 até 144 horas após o início do tratamento foi possível se comprovar que as formas leishmânia do *Trypanosoma cruzi* eram destruídas dentro do citoplasma das células parasitadas. Estas últimas também sofriam desintegração coincidente com a destruição das leishmânias, enquanto as células vizinhas não parasitadas se conservavam íntegras. Estes achados são semelhantes aos observados anteriormente em culturas de tecido em condições semelhantes e revelam que a nitrofurazona também é capaz de destruir as leishmânias intracelulares "in vivo".

INTRODUÇÃO

Algumas drogas dotadas de poder supressivo em infecções experimentais pelo *T. cruzi* são capazes de lesar ou mesmo destruir formas intracelulares deste parasita em culturas de tecido ^{5, 6, 9, 10}. Todavia, não está demonstrado se os achados "in vitro" representam o que ocorre quando a droga atua "in vivo", isto é, não se sabe se a ação supressiva se deve realmente à ação contra as formas intracelulares do parasita. No presente trabalho é feito estudo histopatológico progressivo após a administração de nitrofurazona a camundongos infetados pelo *T. cruzi* a fim de se acompanhar a seqüência das alterações nos parasitas e nos tecidos parasitados. Esse último composto, assim, como outros nitrofuranos, são capazes de destruir as formas intracelulares do *T. cruzi* em cultura de tecido.

MATERIAL E MÉTODOS

Inoculação de animais e tratamento — camundongos albinos pesando 18-20 g foram inoculados, por via intraperitoneal, com cerca de 150.000 formas sanguíneas da amostra MR^r. A contagem dos tripanosomas foi feita de acordo com a técnica descrita por BRENER ⁴. A nitrofurazona, na dose de 100 mg/kg, via oral, foi administrada diariamente, a partir do 12.º dia de infecção, até o dia do sacrifício dos animais. Os animais foram sacrificados 12, 24, 40, 52, 72, 96 e 144 horas após o início do tratamento e os controles (animais infetados e não tratados) foram sacrificados aos 12, 13 e 14 dias de infecção (Tabelas I e II). Após anestesia pelo éter os animais foram sacrificados e os fragmentos de coração, cérebro, rins, intestinos, baço, fígado e músculos esqueléticos foram imediatamente fixados em formol a 10% e

(1) Serviço de Anatomia Patológica do Hospital Prof. Edgard Santos, da Faculdade de Medicina da Universidade Federal da Bahia. Salvador, Bahia, Brasil

(2) Centro de Pesquisas de Belo Horizonte. Instituto Nacional de Endemias Rurais. Belo Horizonte, Minas Gerais, Brasil

TABELA I

Número de tripanosomas por 5 mm³ antes e depois do tratamento com nitrofurazona (5-nitro-2-furaldeido-semicarbazona) na dose de 100 mg/kg, via oral

	Antes do tratamento	Após o tratamento				
		12 hs	24 hs	40 hs	52 hs	72 hs
T ₁	42.000	9.800(*)				
T ₂	32.900	14.700(*)				
T ₃	25.900	140	0(*)			
T ₄	38.500	2.800	1.540(*)			
T ₅	32.900	38.500	19.600	4.900(*)		
T ₆	7.700	980	0	0(*)		
T ₇	100.000	16.600	7.140	1.400	420(*)	
T ₈	14.000	280	0	0	0(*)	
T ₉	52.500	—	—	2.100	1.300	140(*)
T ₁₀	49.000	—	—	980	140	280(*)

(*) Animal sacrificado

T₁₁ e T₁₂ (sacrificados 96 horas após tratamento) T₁₃ e T₁₄ (144 horas após tratamento) não tiveram as parasitemias acompanhadas

em líquido de Bouin. O material foi incluído em parafina e as secções de 5 micra de espessura foram coradas pela Hematoxilina-eosina e pelo método do P.A.S.

bovino, era adicionada aos tubos 72 a 96 horas após a infecção. As preparações, retiradas após 48 a 72 horas, eram coradas por Giemsa lento e examinadas.

TABELA II

Parasitemias em animais contrôles

N.º	Dias após inoculação		
	12.º	13.º	14.º
1	17.500(*)	—	—
2	—	46.900(*)	—
3	—	—	18.900(*)

Experiências em cultura de tecido — foram feitas algumas observações relativas à ação da nitrofurazona sobre as formas intracelulares em culturas de tecido infetadas pelo *T. cruzi*. A técnica seguida foi descrita anteriormente por BRENER⁶. Células tripsinizadas de embrião de pinto eram cultivadas em meio 199 com 10% de soro de boi sendo, após 48 horas, infetadas com formas de cultura do *T. cruzi* (amostra MR). A droga testada, na dose 7 gm/ml dissolvida no meio de manutenção constituído de meio 199 e 5% de soro

RESULTADOS

Animais contrôles — O exame microscópico demonstra que a cepa de *T. cruzi* utilizada envolve particularmente músculos esqueléticos, coração e paredes musculares do intestino, com presença de variável número de leishmânias nestes locais e reação inflamatória moderada, multifocal, às custas de células mononucleadas. Número variável de parasitas está presente no tecido adiposo pericárdico, perirenal e no mesentério, sempre acompanhado de discreta infiltração mononuclear focal. Nos rins e no encéfalo não se encontram alterações. No baço e no fígado há focos de hiperplasia de células reticulo-endoteliais, acompanhados da presença de células de citoplasma basófilo e de alguns plasmócitos maduros de permeio. No baço há hiperplasia da polpa branca e aumento de celularidade da polpa vermelha. Não se encontram parasitas no baço e no fígado.

Grupos experimentais — Nas secções retiradas de vários órgãos dos animais infetados e sacrificados após 12 e 24 horas do início

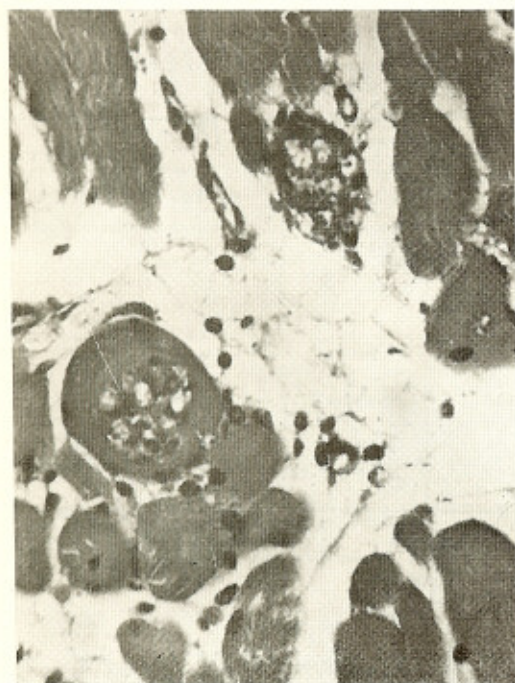


Fig. 1 — Alteração inicial nas leishmânias situadas no interior de fibras musculares esqueléticas. Há afrouxamento do ninho, liquefação e picnose dos núcleos das leishmânias. H.E., 500 X

do tratamento não há alterações outras, além daquelas observadas nos animais contrôles. O exame mais minucioso dos ninhos parasitários, todavia, mostra certo afrouxamento entre as leishmânias, parecendo haver ligeiro aumento de líquido no interior do ninho parasitário. Além do afrouxamento, as leishmânias por vezes se mostram com núcleos densos, dando a impressão de evolução para a picnose. Estas alterações, embora muito discretas, afetam a maioria dos ninhos parasitários observados (Fig. 1).

Quarenta horas após o início do tratamento, as alterações nos ninhos parasitários são acentuadas e generalizadas. Nos músculos esqueléticos e cardíacos, as leishmânias perdem a colorabilidade e se desintegram, enquanto a fibrocélula se coagula e se liquefaz em maior ou menor extensão (Fig. 2). Por vezes o revestimento sarcolemal se conserva delimitando um material amórfico eosinófilo resultante da lise dos parasitas e do citoplasma da célula do hospedeiro. Outras

células aparecem rôtas e já com acúmulo de células mononucleadas em torno. Além da coagulação e lise, as células parasitadas também aparecem vacuoladas. As células vizinhas, não parasitadas, aparecem dentro dos limites na normalidade e nas fibras musculares as estriações aparecem bem conservadas. Mesmo após a rotura da célula lisada, não há alterações nas células vizinhas. Na parede intestinal, com a destruição dos ninhos parasitários há um maior grau de edema ao longo do plexo de Auerbach, enquanto as células ganglionares nervosas aparecem dissociadas, com citoplasma eosinófilo e denso, mas com núcleos bem conservados (Figs. 3 e 4). Nos rins são observados alguns cilindros hialinos nos tubulos. No tecido adiposo, as leishmânias destruídas aparecem em focos de necrose de tecido adiposo, na periferia dos quais se faz densa infiltração celular. Nesta infiltração há muitos macrófagos contendo restos

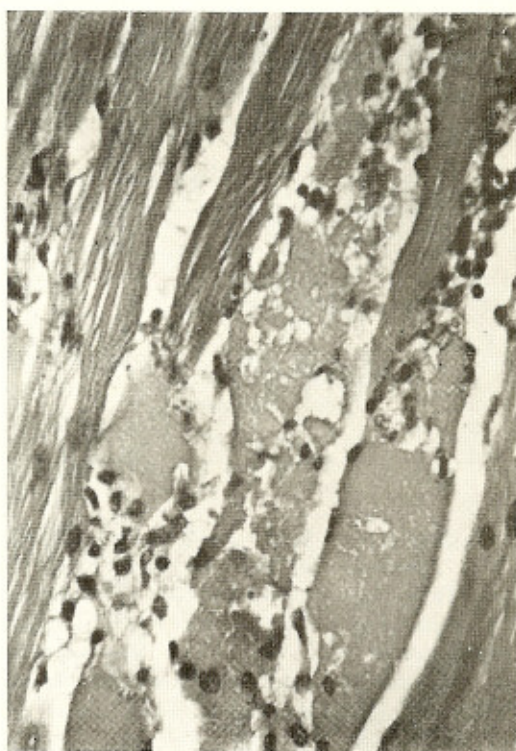


Fig. 2 — Extensa destruição de leishmânias com liquefação de fibras musculares ocorrendo 40 horas após o início do tratamento com nitrofurazona. H.E., 450 X

nucleares provavelmente resultantes da desintegração parasitária e algumas leishmânias íntegras ou em desintegração (Fig. 5).

O exame dos animais sacrificados após 52, 72, 96 e 144 horas após o início do tratamento documenta as lesões evolutivas após a destruição dos parasitas e das células do hospedeiro, mas também a presença contínua de raros ninhos parasitários íntegros e a ocorrência de novas destruições de ninhos parasitários. Os fenômenos regenerativos são melhor observados nas fibras musculares esqueléticas. Há proliferação de células sarcolemais, aparecimento de núcleos escalonados no interior da fibra que se torna intensamente basófila, além da infiltração intersticial de células macrófágicas e plasmocitárias. Algumas fibras permanecem coaguladas e mumificadas e outras sofrem calcificação. No coração há intensificação da miocardite, com a presença de histiócitos, linfócitos e plasmócitos no infiltrado que se adensa ao nível das paredes auriculares. A infiltração inflamató-

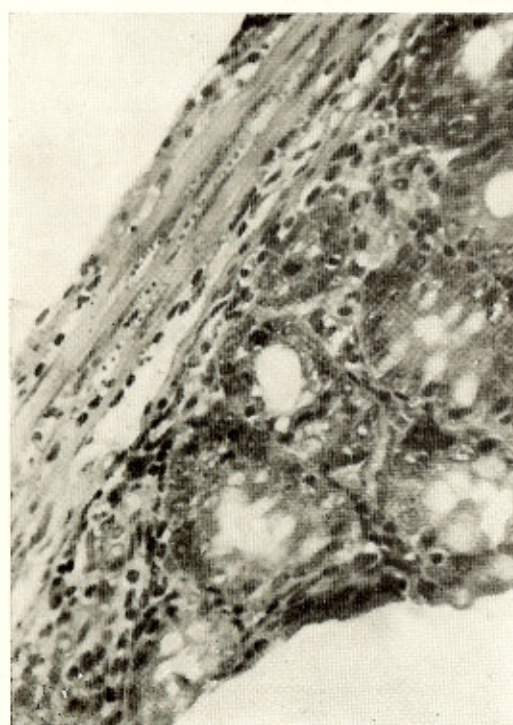


Fig. 3 — As leishmânias localizadas na camada muscular do cólon mostram alterações iniciais devido ao tratamento. H.E., 250 X

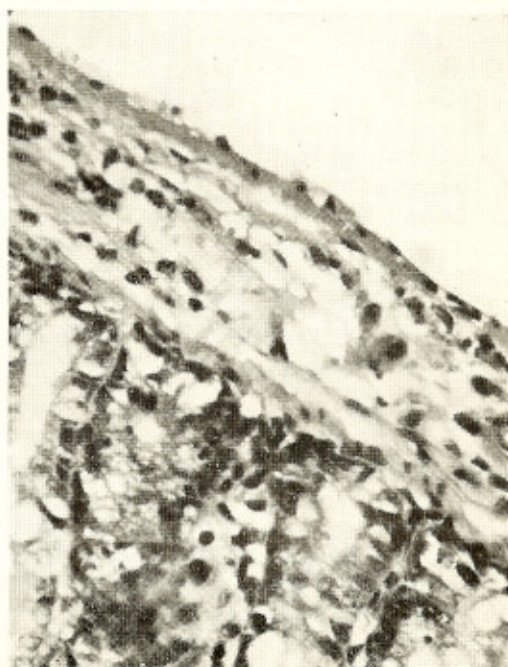


Fig. 4 — Extensa destruição da camada muscular do cólon ao se acentuar a destruição das leishmânias por efeito do tratamento com a nitrofurazona. H.E., 400 X

ria intersticial também se adensa ao nível do tecido adiposo e nas paredes intestinais. O infiltrado celular e o edema se acentuam por vezes ao longo do plexo de Auerbach, aparecendo então, as células neuronais com vacuolização, citoplasmática picnose nuclear, fragmentação e coagulação citoplasmática. Nos rins há aparecimento de cilindros tubulares em alguns casos enquanto outros aparecem com estrutura histológica normal. No encéfalo não se encontram anormalidades. No fígado é observado um infiltrado linfo-histiocitário portal de mediana intensidade em todos os casos, sem características de atividade. No baço há inicialmente uma infiltração de células basófilas na polpa vermelha, que se torna proeminente nos animais com 52 horas após o tratamento, enquanto diminui a reação hiperplástica da polpa branca. Após 144 horas do início do tratamento predominam os plasmócitos maduros na polpa vermelha, a qual se mostra muito celulosa e ampliada. Em nenhum caso se comprovou parasitismo das células do baço.

Mesmo nos animais sacrificados 144 horas após o início do tratamento ainda se pôde comprovar a presença de necrose do tecido adiposo em focos de distribuição recente de leishmânias e alguns raros e pequenos ninhos parasitários bem conservados nas fibras musculares esqueléticas ou no coração. Na ausência dos focos de destruição das leishmânias e das reações inflamatórias, não se observam alterações de caráter degenerativo em qualquer parte, sejam nos rins, no fígado ou nas células ganglionares nervosas dos plexos intestinais.

Nas culturas de tecido examinadas, os aspectos são semelhantes aos descritos em trabalho anterior⁶ observando-se destruição das formas intracelulares com fusão dos restos de leishmânias degeneradas. Aspecto importante a ser assinalado é que, de modo geral as células cultivadas que apresentam parasitas em processo de destruição, mostram profundas alterações nucleares indicativas de degeneração celular e que estas alterações estão

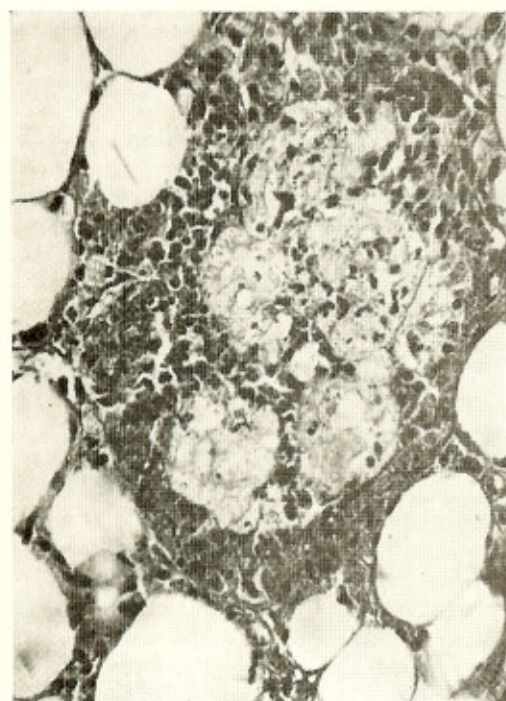

Fig. 5 — Reação inflamatória-destrutiva no tecido adiposo do mesentério seguindo-se à destruição focal de leishmânias 40 horas após o início do tratamento com a nitrofurazona. H.E., 350 X

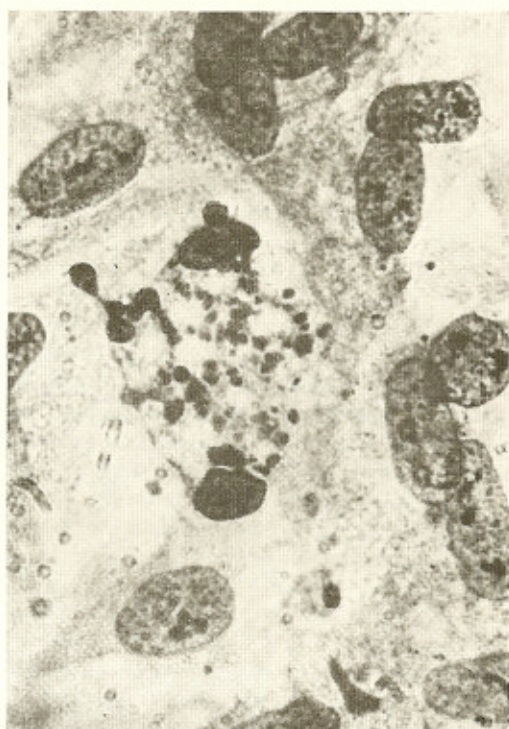


Fig. 6 — Cultura de tecido infetada pelo *T. cruzi* e tratada pela nitrofurazona. Uma célula contendo leishmânias sofre desintegração ao serem destruídos os parasitas, mas as células vizinhas permanecem sem alterações. GIEMSA lento, 650 X

quase sempre limitadas à célula parasitada, não se estendendo às células vizinhas não parasitadas (Fig. 6).

DISCUSSÃO

Como as formas de multiplicação do *T. cruzi* são intracelulares, há grande interesse em se saber se determinada droga, dotada de atividade supressiva é capaz de penetrar no citoplasma das células parasitadas em concentração suficiente para destruir os parasitas sem lesar as células do hospedeiro. Em relação aos nitrofuranos, BRENER⁶ assinalou a destruição intracitoplasmática das formas em leishmânia em cultura de tecido. Os achados aqui descritos, com o uso da nitrofurazona, parecem confirmar que processo semelhante de atividade intracelular ocorre "in vivo" em animais experimentalmente inoculados.

A possibilidade da droga atuar "sensibilizando" as formas sanguíneas do parasita e provocando a sua destruição durante a multiplicação intracelular, pode ser excluída. Em cultura de tecido os nitrofuranos são adicionados depois que os parasitas penetraram nas células e se transformaram em leishmânias, mas a destruição das leishmânias é intensa⁶. Tal como acontece na cultura de tecidos a célula parasitada é profundamente afetada quando as leishmânias se desintegram. Há a produção ou o aparecimento de um fator que vacuoliza, coagula e dissolve o citoplasma da célula parasitada enquanto as células vizinhas, não parasitadas, não mostram sinais de alterações. Quando a célula necrosada se rompe há o aparecimento de um processo inflamatório-reparador que então, se muito intenso, parece capaz de condicionar alterações em células não parasitadas. Não sabemos que material ou materiais são responsáveis pela destruição citoplasmática que acompanha a destruição dos ninhos parasitários. De qualquer maneira não nos parece um agente tóxico na acepção comum do termo, pois as células vizinhas não são afetadas. Desde VIANNA¹² que se sabe que o ninho parasitário íntegro não provoca reação em tórno, mas quando êle se rompe surge o infiltrado inflamatório. A reação inflamatória parece capaz de causar por si certas lesões celulares, especialmente nas células ganglionares nervosas do intestino^{1, 11} do coração^{3, 8} e nos gânglios simpáticos². Quando se faz administração de cortisona aos animais infetados a reação em tórno dos ninhos parasitários rôtos é abolida e não há alterações nas células nervosas ganglionares nas proximidades imediatas de parasitas vivos ou em desintegração¹. Resta saber se a degeneração citoplasmática que ocorre durante a destruição dos ninhos parasitários pela nitrofurazona pode também ser abolida pela cortisona.

O encontro de ninhos parasitários íntegros após 144 horas de tratamento, quando a maioria absoluta dos parasitas foi destruída, indica que algumas das formas intracelulares podem, de algum modo, escapar à ação da droga. Todavia, a destruição de ninhos parasitários parece continuar após o máximo atingido nas primeiras 40 horas.

SUMMARY

Action of the nitrofurazone (5-nitro-2-furaldehyde-semicarbazone) on the intracellular forms of Trypanosoma cruzi in experimental Chagas' disease

Extensive intracellular parasitic destruction was observed in the tissues of mice infected by *Trypanosoma cruzi* and then treated by nitrofurazone (5-nitro-2-furaldehyde-semicarbazone). By means of a progressive histopathological study made from 12 up to 144 hours following the beginning of treatment, it was possible to observe that the leishmanial forms of *Trypanosoma cruzi* were destroyed within the cytoplasm of the parasitized cells. The latter were also destroyed following the desintegration of the parasites, however neighboring non parasitized cells remained without alterations. These findings are similar to those previously obtained in tissue culture infected by *Trypanosoma cruzi* and treated by nitrofurazone and shows that this drug can also destroy intracellular leishmanias "in vivo".

REFERÊNCIAS BIBLIOGRÁFICAS

1. ANDRADE, S. G. & ANDRADE, Z. A. — Doença de Chagas e alterações neuronais no piexo de Auerbach. (Estudo experimental em camundongos). *Rev. Inst. Med. trop. São Paulo* 8:219-224, 1966.
2. ANDRADE, S. G. & ANDRADE, Z. A. — Patologia da doença de Chagas experimental de longa duração. *Rev. Inst. Med. trop. São Paulo* 10:180-187, 1968.
3. ANDRADE, Z. A. & ANDRADE, S. G. — O coração nos "megs" do aparelho digestivo. *Hospital (Rio)* 71:719-726, 1967.
4. BRENER, Z. — *Contribuição ao estudo da terapêutica experimental da doença de Chagas*. Tese. Belo Horizonte, 1961.
5. BRENER, Z. — Therapeutic activity and criterion of cure on mice experimentally infected with *Trypanosoma cruzi*. *Rev. Inst. Med. trop. São Paulo* 4:389-396, 1962.
6. BRENER, Z. — Chemotherapeutic studies in tissue cultures infected with *Trypanosoma cruzi*: the mode of action of some active compounds. *An. Trop. Med. Parasit.* 60:445-451, 1966.

ANDRADE, Z. A. & BRENER, Z. — Ação da nitrofurazona (5-nitro-2-furaldeído-semicarbazona) sobre as formas intracelulares do *Trypanosoma cruzi* na doença de Chagas experimental. *Rev. Inst. Med. trop. São Paulo* 11:222-228, 1969.

7. BRENER, Z. & CHIARI, E. — Variações morfológicas observadas em diferentes amostras de *Trypanosoma cruzi*. *Rev. Inst. Med. trop. São Paulo* 5:220-224, 1963.
8. LOPES, E. R. — *Contribuição ao estudo dos gânglios cardíacos (Sistema nervoso autônomo) em chagásicos crônicos*. Tese. Uberaba, Minas Gerais, 1965.
9. MIETH, H. & SEIDENHAT, H. — Chemotherapeutische untersuchungen an *Trypanosoma cruzi* in der gewebekultur. *Zeitsch. Tropenmed. Parasit.* 18:53-60, 1967.
10. SILVA, L. H. P. & KIRCHNER, E. — Experimental chemotherapy of *Trypanosoma cruzi* infection in tissue culture: a comparative study on the action of primaquine, carbidium sulphate and the aminucleoside of stylomycin. *Rev. Inst. Med. trop. São Paulo* 4:16-28, 1962.
11. TAFURI, W. & BRENER, Z. — Lesões dos plexos de Meissner e de Auerbach do intestino do camundongo albino na fase crônica da tripanosomíase *cruzi* experimental. *Rev. Inst. Med. trop. São Paulo* 9:149-154, 1967.
12. VIANNA, G. — Contribuição para o estudo da anatomia patológica da "Moléstia de Carlos Chagas". *Mem. Inst. Oswaldo Cruz* 3:276-294, 1911.

Recebido para publicação em 27/12/1968.