

ENDOCARDITE EM PRÓTESE DE DURA-MATER PROVOCADA PELO ACREMONIUM KILIENSE

Carlos da Silva LACAZ (1), Edward PORTO (2), J. J. CARNEIRO (3), I. O. PAZIANNI (4) e
Walter Paula PIMENTA (5)

RESUMO

Os Autores registram caso de endocardite em prótese de dura-mater, com evolução desfavorável, seguida de embolia com abscesso fronto-parietal, à direita. *Acremonium kiliense* GRÜTZ, 1925 foi isolado em cultura pura, das duas lesões. O exame histopatológico revelou a presença de filamentos micelianos septados, formando massas compactas, diferentes dos encontrados em casos de aspergilose, candidíase e zigomicose. Não existiam sinais clínicos de qualquer comprometimento do sistema imunológico do paciente.

INTRODUÇÃO

As endocardites por fungos oportunistas vêm se tornando cada vez mais freqüentes, principalmente após o advento dos corticóides e antibióticos, bem como do implante de valvas em casos de estenose mitral, tricúspide ou aórtica. PUIG⁹ registra apenas dois casos em 332 pacientes (0,6%) portadores de prótese de STARR-EDWARDS e cinco em 776 casos (0,6%) com valva de dura-mater. As observações das valvas recuperadas no pós-operatório ou post-mortem mostraram obstrução quase total do orifício da prótese. As vegetações fúngicas produzem grave disfunção valvar, pela limitação dos movimentos da "bola" da prótese de STARR-EDWARDS ou das lacínias da valva de dura-mater. Na casuística de PUIG⁹, todos os pacientes que apresentaram endocardite fúngica faleceram.

Em indivíduos imunologicamente "comprometidos", vários fungos, de oportunistas tornam-se patógenos, provocando quadros clínicos os mais variados. Extensa literatura sobre o assunto é encontrada na revisão de SEN & LOURIA¹².

A observação ora registrada tem o seu interesse pelo isolamento de um fungo encontrado mais frequentemente como agente de eumicetoma, inclusive em nosso meio (LACAZ & col.⁵) e, mais raramente, de ceratite ou panofthalmite (REBELL & FORSTER¹¹), PAIVA & col.⁸ e FORSTER & col.¹.

RESUMO DO CASO

Paciente E.P., masculino, 47 anos, branco, brasileiro. Registro n.º 028200, Hospital das Clí-

- (1) Professor titular do Departamento de Medicina Tropical e Dermatologia da Faculdade de Medicina da USP. Diretor do Instituto de Medicina Tropical de São Paulo. Chefe dos Laboratórios de Micologia Médica do IMTSP e LIM n.º 53 HC-FMUSP
- (2) Micologista do Laboratório de Micologia Médica do IMTSP
- (3) Professor Livre Docente da Disciplina de Cirurgia Torácica e Cardio-Vascular (Chefe Prof. Dr. A. A. Sader), do Departamento de Cirurgia, Ortopedia e Traumatologia da F.M.R.P.
- (4) Micologista do Departamento de Parasitologia, Microbiologia e Imunologia da Faculdade de Medicina de Ribeirão Preto — USP (Chefe Prof. Dr. Carlos Solé-Vernin)
- (5) Professor titular de Dermatologia e Responsável pelo Setor de Micologia do Depto. de Parasitologia, Microbiologia e Imunologia da F.M.R.P. — USP (Chefe Prof. Dr. C. S. Vernin)

nicas da Faculdade de Medicina de Ribeirão Preto. Acidente vascular cerebral em 6/4/1979, com recuperação clínica em poucos dias. Duas semanas após, é submetido à cirurgia cardíaca para substituição da valva mitral por prótese de dura-mater homóloga. Cirurgia realizada sem acidente e pós-operatório excelente, tendo alta em 15 dias, com semiologia cardíaca normal. Hepatite por soro homólogo em junho de 1979. Passou bem, exercendo atividades normais, até 24/12/1979, quando apresentou embolia arterial da ilíaca externa esquerda, além de fibrilação atrial e sopro sistólico intenso na prótese mitral. O exame laboratorial dos êmbolos revelou a natureza fúngica dos mesmos, o que levou a suspeitar de provável endocardite da mesma natureza. Em 2/1/1980, quando era preparado para nova cirurgia cardíaca, fez novo acidente vascular cerebral, sendo reoperado em 7/1/1980 para substituição da prótese que se encontrava completamente destruída, com grande quantidade de trombos de natureza fúngica (Figs. 1 — A.B.C.). Foi tratado com anfotericina B (5 mg até 50 mg) inicialmente por catéter inserido diretamente no átrio E e, depois, através de veia periférica. Por intolerância, o tratamento foi suspenso no 20.º dia. Em 31/1/1980, apresentou abscesso cerebral (Fig. 1 D) cujo material colhido por trepanação revelou a presença do mesmo fungo. Iniciou-se tratamento com 5-fluorocitosina (função renal era normal), na dose de 2,5 g cada 6 horas. Sete dias depois, houve recidiva do abscesso, esvaziado por punção. A tomografia revelou que o abscesso havia se refeito. Houve recuperação clínica, porém, decorrido um mês suspendeu-se temporariamente o tratamento com 5-fluorocitosina, por intolerância e comprometimento renal. Em 29/5/1980, o paciente recebeu alta hospitalar, com uma prótese de STARR-EDWARDS em posição mitral, reiniciando o tratamento com 5-fluorocitosina, em novo esquema. Trinta dias depois apresentou-se descompensado, dispnéico, com edema nos membros inferiores e ascite, sendo suspensa a droga. Em 30/7/1980, fez parada cardíaca respiratória, da qual saiu-se bem, com pronta reanimação. Em 8/8/1980 houve agravamento do estado geral, com edema pulmonar grave, ocorrendo o óbito por parada cardíaco-pulmonar, em estado toxi-infeccioso grave.

EXAME HISTOPATOLÓGICO

B 180/80 — Os cortes histológicos demonstram valva cardíaca com arquitetura histológica difusamente alterada pela presença de volumosa vegetação superficial. Esta é composta por fibrina, abundante, restos celulares, material necrótico amorfo e raros neutrófilos fragmentados. São observados, ainda, em meio à vegetação e ao colágeno valvar, numerosíssimos filamentos micelianos, hematoxilinafilicos, tomando intensa impregnação argêntica. São moderadamente longos, septados, de calibre irregular, exibindo freqüentes constrictões. Muitos filamentos mostram-se desprovidos de protoplasma e são observados em corte transversal, com calibre pouco uniforme. As ramificações são numerosas, curtas ou longas, por vezes múltiplas em um mesmo filamento (Fig. 2), apresentando-se em angulações variáveis. Esporos não foram identificados. O colágeno valvar, em profundidade, mostrou-se levemente dissociado por edema e difusamente infiltrado por linfócitos e histiócitos volumosos, por vezes, de aspecto xantomatoso.

Diagnóstico — Endocardite valvar infecciosa, a fungos (Dr. ALBERTO HORÁCIO PETTINATI)

EXAME MICOLÓGICO (Fig. 3)

Acremonium kiliense GRÜTZ, 1925 (antigo *Cephalosporium acremonium* CORDA, 1839 ou *Cephalosporium kiliense* (GRÜTZ) HARTMANN, 1926.

Diagnóstico confirmado pelo Prof. LIBERO AJELLO, de Atlanta, Georgia, USA.

DISCUSSÃO

Conforme referido anteriormente, o registro deste caso é de interesse pelo isolamento de um fungo de ocorrência inusitada em casos de endocardite, principalmente as decorrentes da implantação de valvas cardíacas. Realmente, *Acremonium kiliense* (o gênero *Cephalosporium*; foi praticamente extinto na taxonomia dos fungos) é sinônimo de *Cephalosporium granulomatis*, *C. madurae*, *C. infestans* e *C. acremonium* (GAMS^{2,3}). Geralmente, nos tecidos parasitados, este eumiceto provoca a formação de grãos ou drusas, brancas ou pretas, segundo HALDE & col.⁴ Tal não ocorreu no caso por nós obser-

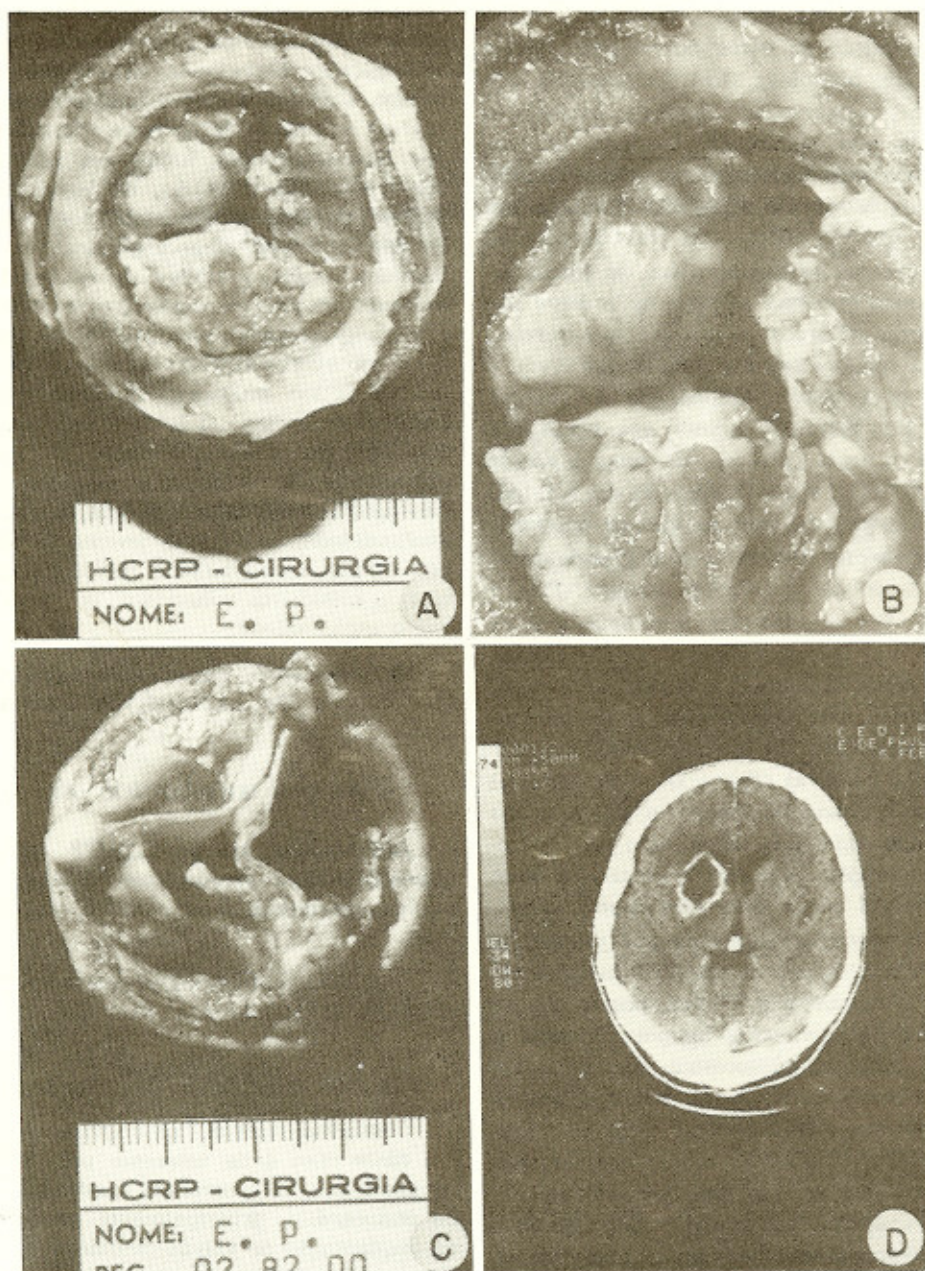


Fig. 1 — A) Face atrial da prótese de dura-mater, com endocardite por fungo; B) Detalhe da face atrial da prótese; C) Face ventricular da prótese mitral; D) Corte tomográfico cerebral, mostrando o abscesso por fungo, posterior à embolia.

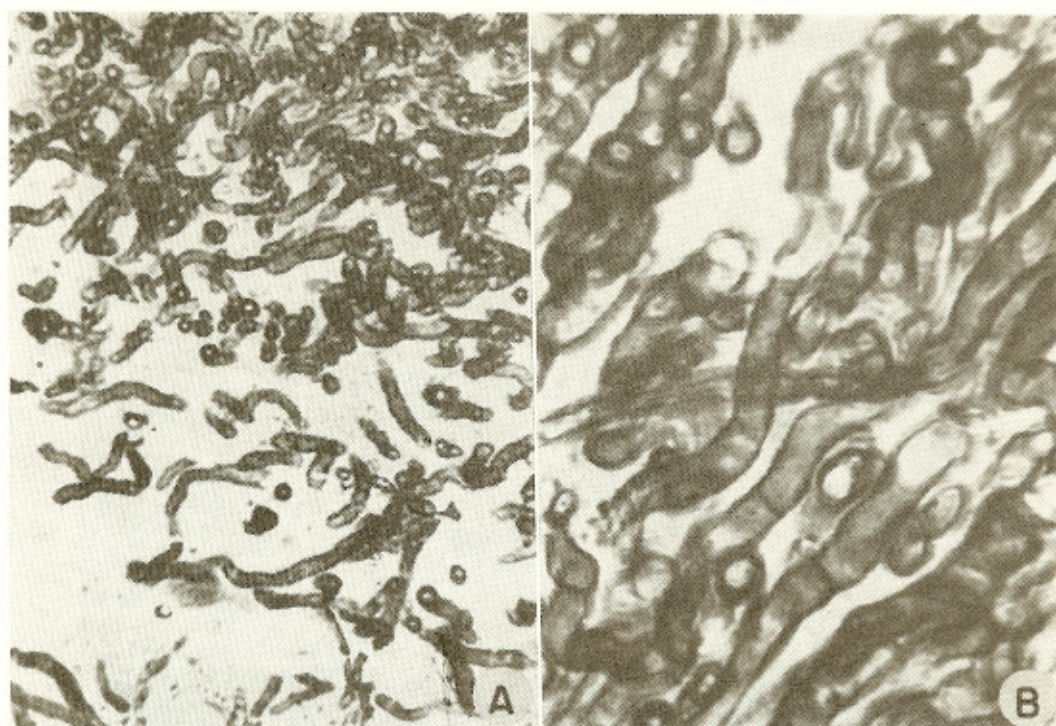


Fig. 2 — A e B) Filamentos micelianos, em cortes longitudinal e transversal. Notar na fotografia B nitida septação. Gomori; (A) 100 × e (B) 630 ×

vado. Histologicamente, o agente micótico não pôde ser identificado. No entanto, afastaram-se as hipóteses de candidíase, pela ausência dos blastoconídios que sempre acompanham os filamentos micelianos; a aspergilose, onde a ramificação do micélio é dicotômica, com aspecto de Y, com calibre mais uniforme e menos longos; e de zigomicose, cujas hifas são quase sempre cenocíticas, de diâmetro maior e com disposição bem característica. O cultivo de um mesmo fungo, tanto do material procedente da valva mitral, bem como do abscesso, posterior à embolia, incrimina-o como o agente de todo o quadro mórbido. Trata-se de um eumiceto (hifomiceto), só conhecido em sua fase assexuada ou anamorfa. Segundo a autorizada opinião de MCGINNIS⁶, os gêneros *Acremonium* LINK ex PRESENIUS, 1821 e *Cephalosporium* CORDA, 1839 são idênticos em seus aspectos micromorfológicos e modo de reprodução, tendo o primeiro prioridade sobre o segundo. Os fialocônídios dispõem-se geralmente na extremidade de uma hifa vegetativa, formando aglomerados ou bolas na extremidade ou ápice das fiáides,

As espécies consideradas como válidas, dentro do gênero *Acremonium* são as seguintes, segundo MCGINNIS⁶:

- 1) *Acremonium falciforme* GAMS, 1971
- 2) *Acremonium kiliense* GRÜTZ, 1925
- 3) *Acremonium recifei* GAMS, 1971
- 4) *Acremonium potronii* VUILLEMIN, 1910
- 5) *Acremonium roseo-griseum* GAMS, 1971

Esporos dispostos de modo semelhante a *Acremonium* são encontrados nos ascomicetos *Emericellopsis*, *Nectria* e *Neocosmospora*.

Agentes oportunistas por excelência, as diversas espécies de *Acremonium* têm sido isoladas de casos de eumicetoma (LACAZ & col.⁵; MURRAY & HOLT⁷); de oculomicoses (PAIVA & col.⁸; FORSTER & col.¹); de artrite (WARD & col.¹³) e de lesões ungueais (ZAIAS¹⁴).

MCGINNIS⁶ coloca em dúvida a participação desta espécie em casos de onicomicose (ZAIAS & col.¹⁵).

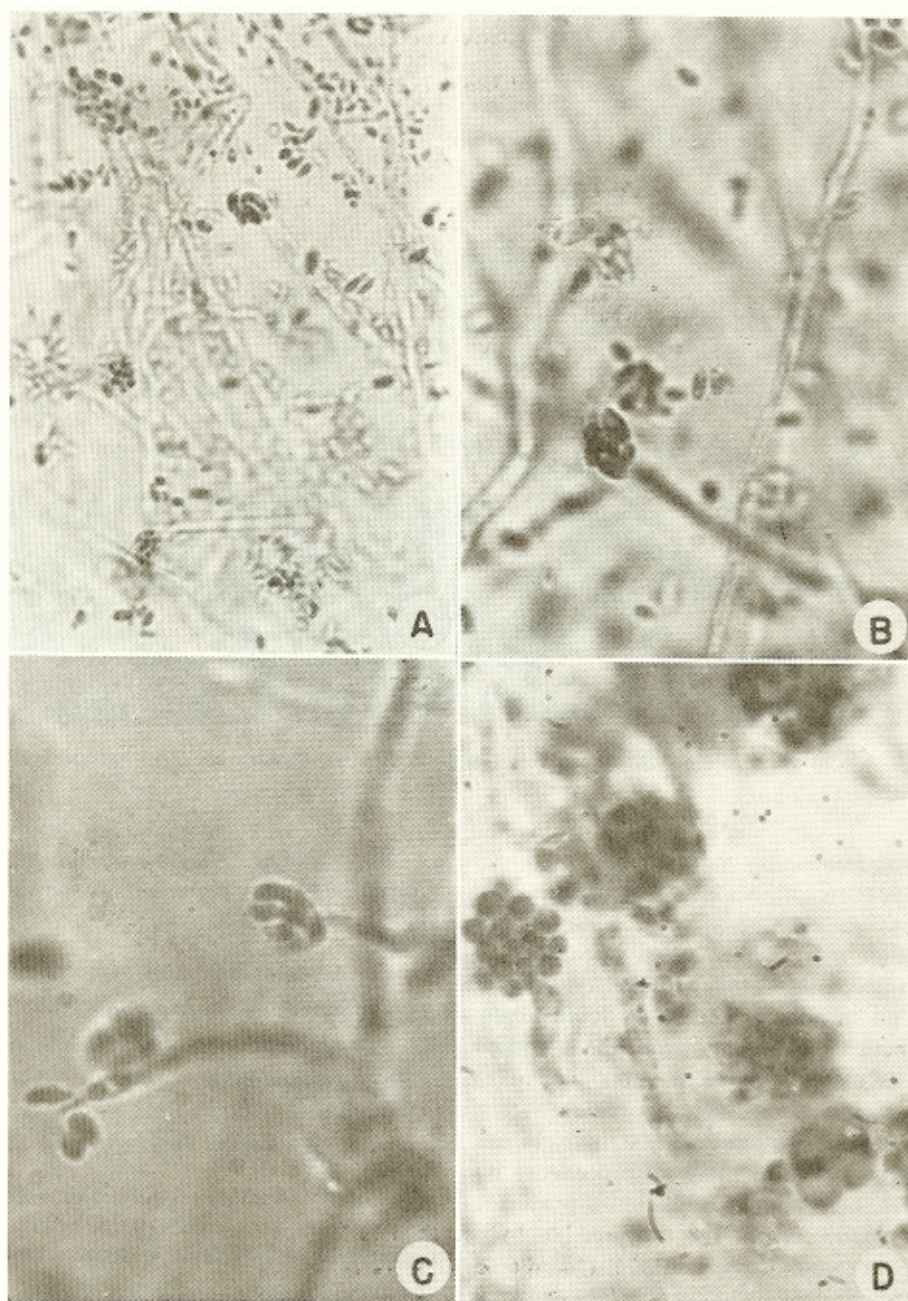


Fig. 3 — Aspectos micromorfológicos de *Acremonium kiliense* (cultivo em lâmina), notando-se conídios dissociados, ovalados a elípticos e outros, agrupados no ápice de conidióforos. (A) 250 \times ; (B-C-D) 630 \times

O fungo isolado sofre *in vitro* a ação da naticina (pimaricina). Todavia, este antibiótico não foi utilizado, pela impossibilidade de administração por via sistêmica (RAAB¹⁰).

SUMMARY

Endocarditis in prosthesis of dura-mater, caused by *Acremonium kiliense*

The Authors report a case of endocarditis in prosthesis of dura-mater, with unfavourable evolution followed by emboly, with a parieto-frontal abscess at the right side. *Acremonium kiliense* was isolated in culture from both lesions. The histopathological examination has demonstrated septate mycelial elements in compact masses, differing from those usually found in aspergillosis, candidosis and zygomycosis. There were no clinical involvement of the immune state of the patient.

REFERENCIAS BIBLIOGRÁFICAS

1. FOSTER, R. K.; REBELL, G. & STILES, W. — Recurrent keratitis due to *Acremonium potronii*. *Amer. J. Ophthalmol.* 79: 126-128, 1975.
2. GAMS, W. — Typisierung der Gattung *Acremonium*. *Nova Hedwigia* 16: 141-145, 1968.
3. GAMS, W. — *Cephalosporium* — artige Schimmelpilze (Hyphomycetes). Stuttgart, Gustav Fischer, 1971.
4. HALDE, C.; PADHYE, A. A.; HALEY, L. D.; RINALD, M. G.; KAY, D. & LEEPER, R. — *Acremonium falci-forme* as a cause of mycetoma in California. *Sabouraudia* 14: 319-321, 1976.
5. LACAZ, C. da S.; PORTO, E.; CUCÉ, L. C. & SALEBIAN, A. — Maduromicose por *Cephalosporium acremonium*. Registro de um caso. *Rev. Inst. Med. trop. São Paulo* 21: 56-61, 1979.
6. MCGINNIS, M. R. — *Laboratory Handbook of Medical Mycology*. New York, Academic Press, 1980.
7. MURRAY, I. G. & HOLT, H. D. — Is *Cephalosporium acremonium* capable of producing maduromycosis? *Mycopathologia (Den Haag)* 22: 335-338, 1964.
8. PAIVA, C.; BATISTA, A. C. & GOMES, A. — Endoftalmite micótica pós-operatória por *Hyalopus bolle-pofii*. *Rev. Brasil. Oftalmol.* 19: 193-202, 1960.
9. PUIG, L. G. — Infecções por fungos oportunistas em cirurgia cardiovascular. In LACAZ, C. da S. (coord). *Infecções por Agentes Oportunistas*. São Paulo, Ed. Edgard Blücher & Edit. Univ. São Paulo, 1977.
10. RAAB, W. — *Natamycin (Pimaricin). Its Properties and Possibilities in Medicine*. Stuttgart, Georg Thieme Publishers, 1972.
11. REBELL, G. C. & FORSTER, R. K. — Fungi of keratomycosis. In LENNETTE, E. H.; BALOWS, A.; HANSLER Jr., W. J. & TRUANT, J. P. Ed. *Manual of Clinical Microbiology*. Third ed. Washington, American Society for Microbiology, 1980.
12. SEN, P. & LOURIA, D. B. — Fungal infections in compromised host. *Disease-a-Month* 27: 3-61, 1981.
13. WARD, H. P.; MARTIN, W. J.; IVINS, J. C. & WEED, L. A. — *Cephalosporium ARTHRITIS*. *Proc. Mayo Clin.* 36: 337-343, 1961.
14. ZAIAS, N. — Superficial white onychomycosis. *Sabouraudia* 5: 99-103, 1966.
15. ZAIAS, N.; OERTEL, I. & ELLIOT, D. F. — Fungi in toe nails. *J. Invest. Dermat.* 53: 140-142, 1969.

Recebido para publicação em 14/8/1981.